

Opis anatomiczny mózgowioczaszki norki amerykańskiej (*Neovison vison* Schreber, 1777) z uwzględnieniem morfologii kości skroniowej

Anatomical description of the skull of American mink (*Neovison vison* Schreber, 1777) including morphology of the temporal bone

KRZYSZTOF KRASUCKI^{1/}, KAROLINA BARSZCZ^{2/}, JOANNA KLEĆKOWSKA-NAWROT^{3/}, JAROSŁAW WYSOCKI^{4/}

^{1/} Zakład Anatomii Prawidłowej i Klinicznej Centrum Biostruktury, Warszawski Uniwersytet Medyczny

^{2/} Katedra Nauk Morfologicznych Wydziału Medycyny Weterynaryjnej SGGW w Warszawie

^{3/} Katedra Biostruktury i Fizjologii Zwierząt Wydział Medycyny Weterynaryjnej Uniwersytet Przyrodniczy we Wrocławiu

^{4/} Międzywydziałowe Studium Dietetyki, Uniwersytet Przyrodniczo-Humanistyczny w Siedlcach

Wprowadzenie. Mimo znacznego zainteresowania kością skroniową zwierząt jako modelem doświadczalnym, anatomia ucha w podręcznikach opisywana jest schematycznie i dość pobieżnie, często bez uwzględnienia różnic gatunkowych. Większość opracowań monograficznych anatomii ucha zwierząt dotyczy gryzoni i zajęczaków. Publikacje kliniczne z zakresu medycyny weterynaryjnej zazwyczaj także spływają zagadnienia anatomiczne lub je pomijają. Szersze monograficzne opracowania anatomiczne są nadal nieliczne.

Cel. Celem pracy było opracowanie opisu morfologii kości skroniowej norki amerykańskiej w obrebie mózgowioczaszki, którego nie znaleziono w dostępnym piśmiennictwie. Poczyniono także uwagi o dymorfizmie płciowym.

Materiał i metody. Zbadano 20 czaszek należących do osobników dorosłych (10 samców i 10 samic). Zastosowano metodę obserwacji i pomiaru liniowego.

Wyniki. Kość skroniowa jest u norki kością złożoną. Tworzą ją trzy elementy: część tuskowa, bębenkowa i skalista. Kość skroniowa sąsiaduje z kością potyliczną, kością klinową, kością jarzmową oraz kością ciemieniową. Morfologia kości skroniowej norki amerykańskiej wykazuje szereg cech zbliżających ją do innych mięsożerców. W zakresie badanych parametrów wielkościowych nie wykazano cech dymorfizmu płciowego.

Wnioski. Anatomiczna struktura puszek bębenkowej norki amerykańskiej czyni ją łatwo dostępną do badań doświadczalnych.

Słowa kluczowe: kość skroniowa, mózgowioczaszka, norka amerykańska

Introduction. Despite considerable interest in the temporal bone of animals used as experimental models, their anatomy usually had been described schematically and briefly. Most of monographic studies of the animal hearing organ anatomy involve rodents and lagomorphs. Clinical publications in the field of veterinary medicine simplify or ignore the anatomical issues. There are only very few extensive anatomical studies accessible in the world literature, issued as monographs.

Aim. The aim of this study was to describe the morphology of the temporal bone of the American mink. Relevant literature provides no detailed descriptions concerning neurocranium of this species. Comments about sexual dimorphism have been also included.

Material and methods. Twenty (10 male and 10 female) skulls of the adult animal individuals were examined. The examinations comprised observations and linear measurements.

Results. Temporal bone of mink is a lodged bone. It consists of three parts: petrous, tympanic and squamous. The temporal bone is adjacent to the occipital, sphenoid, zygomatic and parietal bones. The morphology of the American mink temporal bone has a number of features that make it similar to the temporal bones of other carnivores. The examined dimensional characteristics did not show any sex-related differences.

Conclusions. Due to its anatomical structure, the tympanic bulla of American mink is easily accessible and therefore suitable for use in experimental studies.

Key words: temporal bone, neurocranium, American mink

WPROWADZENIE

Doświadczenia na narządzie słuchu i równowagi u zwierząt obejmują szerokie spektrum zagadnień z zakresu medycyny doświadczalnej i klinicznej, gdzie jako modele badawcze służą głównie gryzonie. Wiele gatunków ssaków jest wykorzystywanych także dla oceny efektów wprowadzania do wnętrza ucha różnych urządzeń medycznych, w tym implantów ślimakowych, czy nowych materiałów stosowanych w otolaryngologii [1].

Mimo tak znacznego zainteresowania kością skroniową zwierząt jako modelem doświadczalnym, anatomia ucha w podręcznikach opisywana jest schematycznie i dość pobieżnie, często bez uwzględnienia różnic gatunkowych [2-9]. Większość opracowań monograficznych anatomii ucha zwierząt dotyczy gryzoni [10-12] i zajęczaków [3]. Publikacje kliniczne z zakresu medycyny weterynaryjnej zazwyczaj także spływają zagadnienia anatomiczne lub je pomijają [13-16]. Szersze monograficzne opracowania anatomiczne są nadal nieliczne [16-19].

Z przeglądu piśmiennictwa wynika, że opis anatomiczny kości skroniowej u zwierząt, szczególnie w nawiązaniu do potrzeb klinicznych i eksperymentalnych, jest nie pełny; wykazuje wiele nieścisłości, a nawet zawiera informacje sprzeczne. Stąd powstała konieczność podjęcia badań z tego zakresu. Dlatego celem szerszych badań autorów, było pełne opracowanie anatomii kości skroniowej norki amerykańskiej, o której wiadomo, że jest wykorzystywana jako model doświadczalny w badaniach narządu słuchu i równowagi, a anatomia kości skroniowej znana jest jedynie od strony pobieżnego opisu anatomicznego struktur powierzchniowych. Szczegółowy opis struktur narządu słuchu i równowagi tego gatunku pozwoli na lepsze planowanie eksperymentów, a ponadto wzbogaci wiedzę z zakresu anatomii opisowej i topograficznej.

Wobec braku w literaturze opisu czaszki norki amerykańskiej, dokonano także takiego opisu w niniejszej pracy, skupiając się na ogólnym opisie morfologii kości skroniowej w obrębie mózgowioczaszki z uwzględnieniem struktur powierzchniowych istotnych z punktu widzenia eksperymentatora. Poczyniono także uwagi o dymorfizmie płciowym.

MATERIAŁ I METODY

Do niniejszych badań wybrano norkę amerykańską, kierując się jej wykorzystaniem do eksperymentów oraz tym, iż jej czaszka i kość skroniowa nie doczekała się dotąd monograficznego opracowania. Zbadano 20 czaszek należących do osobników dorosłych (10 samców i 10 samic). Głowy nerek

uzyskano od padłych osobników hodowanych na jednej z ferm w pow. siedleckim. Zgodnie z obowiązującym prawem w Polsce wykorzystanie tkanek pozyskanych *post mortem* nie wymaga zgody Komisji Etycznej. Badania przeprowadzono na czaszkach macerowanych w Zakładzie Anatomii Prawidłowej i Klinicznej CB WUM.

W niniejszej pracy zastosowano metodę obserwacji i pomiaru liniowego. Wszystkie użyte miana morfologiczne stosowano zgodnie z zalecanym Anatomicznym Mianownictwem Weterynaryjnym [6,20]. W sytuacjach, w których nie znajdowano odnośnego terminu z mianownictwa anatomicznego weterynaryjnego, a możliwe było zastosowanie analogicznego z mianownictwa ludzkiego, taki zabieg stosowano.

Pomiarów puszki bębenkowej, dokonano przy pomocy okulara z podziałką o dokładności 0,15 mm. Wyniki pomiarów odnotowywano w arkuszach programu Excel. Wobec danych niewykazujących rozkładu normalnego, istotność różnic pomiędzy obliczonymi średnimi badano przy zastosowaniu testu Wilcoxon, który stanowi nieparametryczną alternatywę dla sparowanego testu t-Studenta dla prób równolicznych.

Dokumentację fotograficzną wykonywano w Dziale Fotomedycznym Centrum Biostruktury WUM oraz własnoręcznie, posługując się aparatem fotograficznym NIKON D70 z zestawem obiektywów. Na fotografiach stosowano miarkę z podziałką milimetrową.

WYNIKI

Czaszka norki amerykańskiej posiada dobrze rozwiniętą zarówno część mózgową jak i twarzową, które pozostają do siebie ogólnie w proporcji jak 1:1 (ryc. 1). Można także stwierdzić, że po stronie górnej mózgowioczaszka stanowi 3/5, a po podstawie czaszki 2/5, zatem mózgowioczaszka jest u tego gatunku relatywnie duża. Zwężenie zaoczdolowe, typowe dla mięsożernych, jest u norki amerykańskiej dobrze zaznaczone. Puszki bębenkowe są lekko spłaszczone, niepodzielone, zapadnięte (ryc. 2), kanał skrzydłowy jest nieobecny. Wyrostek szyjny ani sutkowy nie schodzą poniżej poziomu puszek bębenkowej, są zatem słabo rozwinięte.

Wyrostki sutkowe są połączone z dolnym odcinkiem wyraźnie zaznaczonego grzebienia potylicznego. Smukłe łuki jarzmowe wypukłością kierują się ku górze i na boki.

Mózgowioczaszkę budują następujące kości: czołowa, ciemieniowa, skroniowa, potyliczna, podstawno-klinowa i klinowa. Granice między po-

szczególными kośćmi, nawet u stosunkowo młodych zwierząt są zatarte, co świadczy o wczesnym procesie kostnienia szwów. Na ścianie górnej czaszki słabo zaznaczony jest grzebień strzałkowy zewnętrzny. Guzowatość potyliczna zewnętrzna jest miernie wykształcona (ryc. 1).

Na brzusznej powierzchni czaszki najwyraźniej zaznacza się wypukłość puszek bębnekowej (ryc. 2). Od strony donosowej zakończona jest ona wyrostkiem mięśniowym, w tylnej swej części stanowi boczne ograniczenie otworu szyjnego. Ku bokowi puszka bębnekowa bez wyraźnej granicy przechodzi w przewód słuchowy zewnętrzny. Na przyśrodkowej ścianie puszek bębnekowej, na granicy z kością potyliczną i podstawno-klinową znajdujemy otwór zewnętrzny kanału tętnicy szyjnej wewnętrznej (ryc. 3). Średnia długość puszek bębnekowych samic wynosi odpowiednio dla kości lewych i prawych

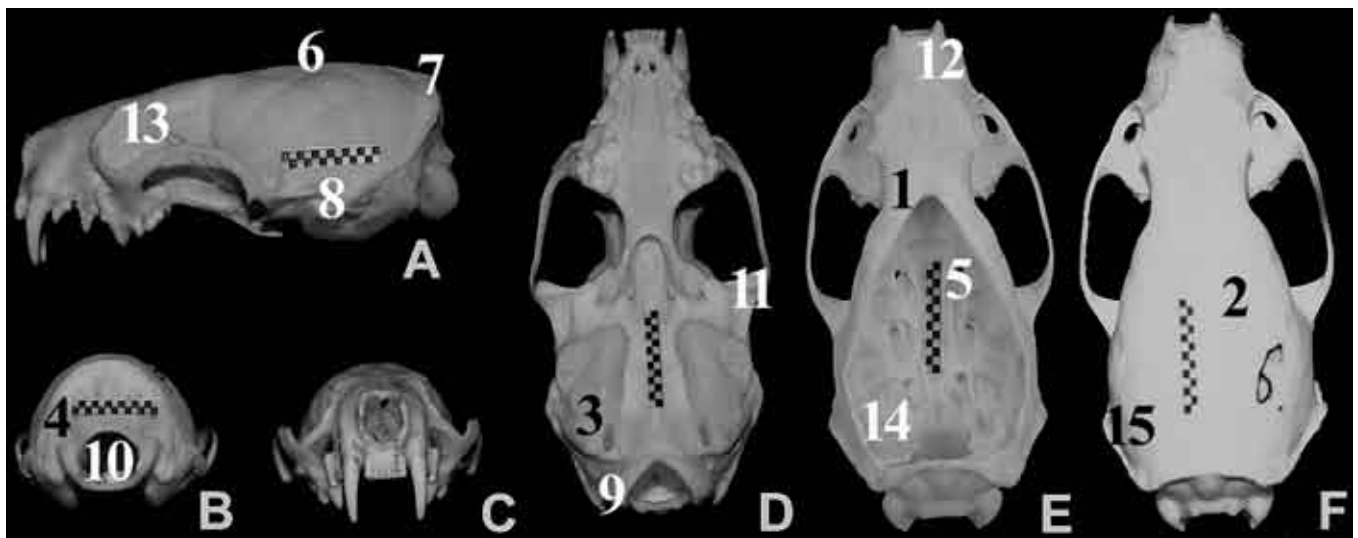
12,62 mm i 12,38 mm, samców 12,82 i 12,84 mm. Szerokość średnia: 10,26 i 12,84 mm, odpowiednio dla samic i samców (tab. I).

Boczna ściana czaszki jest regularnie wypukła, zatem mózgowioczaszka widziana od góry swoim obrysem przypomina lekko spłaszczoną elipsę. Kłykiec potyliczny są wydatne, kształtu elipsoidy obrotowej, powierzchnią stawową zwrócone ku tyłowi, w bok i w dół (ryc. 3).

Górny biegun kłykcia potylicznego jest ostro zakończony, w postaci wyraźnie wykształconego wierzchołka. Dolny biegun kłykcia jest spłaszczony i bez wyraźnej granicy przechodzi w brzeg otworu wielkiego. Na wewnętrznej powierzchni kłykcia potylicznego znajdujemy dwa otwory, przedni mniejszy i tylny większy. Przedni to kanał nerwu podjęzykowego a tylny to kanał kłykciowy, który

Tabela I. Wyniki pomiarów puszek bębnekowej norki amerykańskiej z uwzględnieniem płci i strony ciała. Podano: jako pierwsze wartości średnie (M), odchylenie standardowe (\pm) w nawiasie oraz wartości minimalne i maksymalne. Wszystkie wartości podano w milimetrach

Parametr	samice				samce			
	L		P		L		P	
Szerokość puszek bębnekowej	9,95 (0,51)	9,4-10,85	9,67 (0,75)	8,9-10,65	10,26 (0,55)	9,6-11,2	10,55 (0,46)	9,85-11,25
Długość puszek bębnekowej	12,62 (0,72)	11,8-13,9	12,38 (0,59)	11,8-13,5	12,82 (0,16)	12,6-13	12,84 (0,05)	12,8-12,9



Ryc. 1. Morfologia ogólna czaszki norki amerykańskiej

A – widok boczny

B – widok tylny

C – widok przedni

D – widok podstawy czaszki od strony brzusznej

E – widok podstawy czaszki od strony jamy czaszki

F – widok górny

1. kość czołowa

2. kość ciemieniowa

3. kość skroniowa

4. kość potyliczna

5. kość klinowa

6. grzebień strzałkowy pośrodkowy

7. guzowatość potyliczna zewnętrzna

8. otwór słuchowy zewnętrzny

9. kłykiec potyliczny

10. otwór wielki

11. wyrostek jarzmowy

12. szczęka

13. oczodół

14. część skalista kości skroniowej

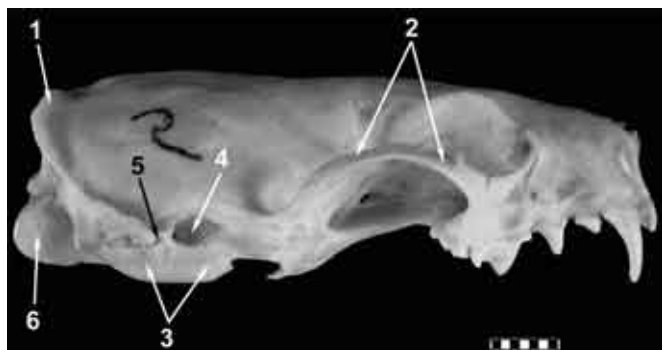
15. część łuskowa kości skroniowej

otwiera się do otworu szyjnego. Otwór wielki jest kształtu eliptycznego, o dłuższej osi elipsy ułożonej poprzecznie (poziomo) do długiej osi czaszki. Ku przodowi od otworu wielkiego podstawa mózgowieczaszki jest gładkościenna i prawie płaska. Kanał nerwu podjęzykowego uchodzi do zagłębienia w otoczeniu otworu szyjnego.

Wewnętrzna powierzchnia podstawy czaszki jest wydłużona, płaska, przebita otworami nerwów czaszkowych. Błazka sitowa jest u norki amerykańskiej bardzo znacznych rozmiarów. Zajmuje nie tylko ścianę przedniego dołu czaszki, ale także zachodzi na górną ścianę mózgowieczaszki. Kostny namiot mózdzku przechodzi w część skalistą kości skroniowej (ryc. 4).

Kość skroniowa jest u norki kością złożoną. Tworzą ją trzy elementy, u dorosłego osobnika całkowicie złączone w jedną całość: część łuskowa, bębenkowa i skalista. Kość skroniowa sąsiaduje z kością potyliczną, kością klinową, kością jarzmową oraz kością ciemieniową.

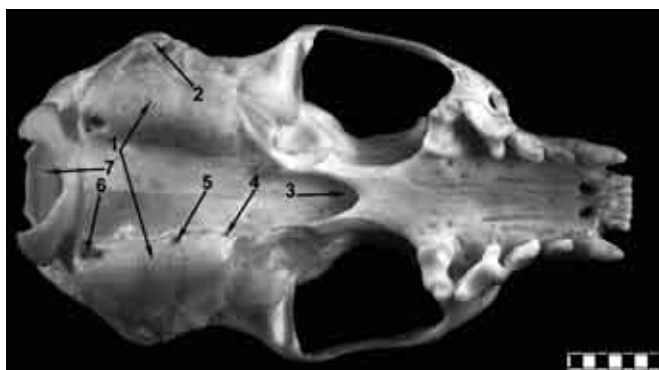Część łuskowa kości skroniowej tworzy łuskę, wyrostek jarzmowy i dół stawowy. Łuska kości skroniowej jest płaska, niska i wydłużona w kierunku przednio-tylnym, tak że tylko w niewielkim stopniu bierze udział w budowaniu sklepienia czaszki, ustępując w tym względzie kości ciemieniowej, potylicznej i czołowej. W przedniej i tylnej części posiada ostre zakończenia, wpuklające się odpowiednio pomiędzy kość klinową i ciemieniową oraz potyliczną i ciemieniową. Z części łuskowej wychodzi donosowo kierujący się wyrostek jarzmowy i do przodu wydłużony wyrostek zastawowy. Pomiędzy częściami nasadowymi tych wyrostków lokuje się niezbyt wydatny guzek stawowy i dół żuchwowy.



Ryc. 2. Boczny widok czaszki norki amerykańskiej od strony prawej

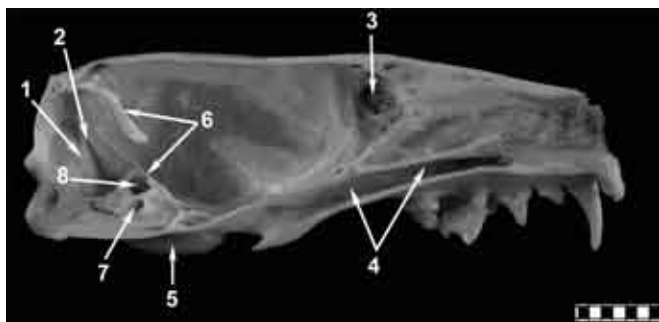
1. guzowatość potyliczna zewnętrzna
2. łuk jarzmowy
3. puszką bębenkową
4. otwór słuchowy zewnętrzny
5. otwór rylcowo-sutkowy
6. kłykiec potyliczny

Łącznikiem pomiędzy częścią mózgową a twarzą czaszki jest łuk jarzmowy, który przyjmuje formę stosunkowo cienkiej i delikatnej listewki kostnej ustawionej pionowo, wygiętej łukowato w ten sposób, że jej krzywizna kieruje się grzbietowo. Wyrostek jarzmowy kości skroniowej jest stosunkowo krótki, w kształcie trójkąta, wierzchołkiem skierowany ku kości jarzmowej (szew), podstawą ku łusce kości skroniowej. Na jego dolnej powierzchni znajduje się, głęboki walcowatego kształtu, dół żuchwowy (stanowi około połowy obwodu walca). Z jego tylnej krawędzi w części przyśrodkowej wyrasta dość krótki wyrostek zastawowy. Doogonowo od dołu żuchwowego leży niewielki, ale stale obecny



Ryc. 3. Widok podstawy czaszki norki amerykańskiej od strony brzusznej

1. puszką bębenkową
2. otwór słuchowy zewnętrzny
3. nozdrza tylne
4. ujście gardłowe trąbki słuchowej
5. otwór zewnętrzny kanału tętnicy szyjnej wewnętrznej
6. otwór szyjny
7. otwór wielki



Ryc. 4. Przekrój strzałkowy czaszki norki amerykańskiej

1. tylna jama czaszki
2. bruzda zatoki esowatej
3. błazka sitowa kości sitowej
4. zatoka podniebienna
5. puszką bębenkową
6. kostny namiot mózdzku
7. otwór słuchowy wewnętrzny
8. dółpodłukowy

otwór zastawowy przechodzący w kanał skroniowy. Część bębenkowa kości skroniowej jest dobrze wykształcona. Wytwarza ona przewód słuchowy zewnętrzny i puszkę bębenkową. Dolna ściana puszek bębenkowej jest masywna, pozostałe ściany są cienkie. Część skalista buduje przyśrodkową ścianę jamy bębenkowej i fragment bocznej ściany jamy czaszki.

DYSKUSJA

Morfologia kości skroniowej norki amerykańskiej wykazuje szereg cech zbliżających ją do innych drapieżnych. Są to m.in.: niewielka i płaska oraz niepodzielona puszkę bębenkowa [16]. W obrębie kości skroniowej, podobnie jak u psa, przebiega kanał tętnicy szyjnej wewnętrznej. Dół podłukowy jest stosunkowo głęboki.

W dostępnym piśmiennictwie znajdują się skąpe opisy bądź pomiary struktur kości skroniowej tego gatunku. Z nielicznych prac poświęconych morfologii czaszki wynika, że znaczną zmiennością cechuje się jedynie maksymalna szerokość puszek bębenkowej u norki amerykańskiej. Długość puszek bębenkowej wynosi 1,6 cm u samców i 1,54 cm u samic, zakres zmienności: 0,75-1,97 cm. Szerokość puszek średnia 1,28 u samców i 1,09 u samic, zakres zmienności: 0,68-1,70 cm [21]. Dane te są zbliżone, choć nieco wyższe od wyników pomiarów własnych (tab. I), co można próbować wyjaśnić metodyką pomiaru oraz różnicami populacyjnymi, bowiem cytowani autorzy badali populację dziko żyjących zwierząt skandynawskich.

W zakresie badanych parametrów wielkościowych kości skroniowej nie wykazano cech dymorfizmu płciowego. Można to wyjaśnić niewielką stosunkowo liczebnością próby oraz ogólnie słabo zaznaczonym w obrębie czaszki dymorfizmem płciowym łąsicowatych. Wiadomo, że dymorfizm płciowy w zakresie rozmiarów ciała jest u ssaków powszechny, przy czym zazwyczaj dominują samce [22]. Jest to także charakterystyczna cecha rodziny łąsicowatych [23].

Niektóre parametry wielkościowe np. szerokość zwężenia zaoczodołowego, wykazują istotne różnice

zależne od płci, modelowanie statystyczne metodą analizy składowych głównych dowodzi, że 8 na 12 składowych wykazuje cechy dymorfizmu płciowego [24]. Samce norki mają generalnie dłuższe łamacze (P4 górny i M1 dolny), zwężenie zaoczodołowe względnie węższe (w odniesieniu do całkowitej długości czaszki) oraz większą międzyjarzmową i międzysutkową szerokość czaszki, odniesione do długości podniebienia twardego. Ponadto długość podniebienia kostnego i długość żuchwy odniesione do długości czaszki są większe u samców. Aczkolwiek sama szerokość międzyjarzmowa i sama szerokość międzysutkowa nie różnią się istotnie, to szerokość międzyjarzmowa odniesiona do międzysutkowej – jest istotnie większa u samców. Wykazane zależności mają niewątpliwie związek z geometrią narządu żucia i specyfiką rozwoju mięśni żuciwych, generalnie silniej rozwiniętych i większych u samców. Opisane zależności pokazują jednak, że dymorfizm płciowy udaje się wykazać u tego gatunku dopiero po zastosowaniu miar względnych, nie jest on zatem w obrębie czaszki wyraźnie widoczny. Bardzo znaczne terytorialne rozprzestrzenienie się norki amerykańskiej spowodowało istotne zróżnicowanie wewnątrzgatunkowe, tak że cechy metryczne czaszki różnią poszczególne podgatunki [5]. Wśród łąsicowatych jedynie borsuk cechuje się dymorfizmem płciowym czaszki [25].

Zastosowana w badaniach tradycyjna metoda badawcza umożliwiła uzyskanie nowych danych na temat budowy czaszki i kości skroniowej norki amerykańskiej, w szczególności wiedzy o położeniu, zmienności i sąsiedztwie kości skroniowej. Przedstawienie szczegółowych danych dotyczących morfologii i morfometrii ucha środkowego i wewnętrznego u tego gatunku będzie tematem dalszych prac autorów.

Z poczynionych wstępnych obserwacji wynika, iż kość skroniowa norki amerykańskiej wydaje się być dość dobrym modelem doświadczalnym. Położona powierzchownie puszkę bębenkowa stwarza dogodny dostęp do jamy bębenkowej dla planujących eksperymenty na uchu środkowym tego zwierzęcia.

Piśmiennictwo

1. Little CJ, Lane JG, Pearson GR. Inflammatory middle ear disease of the dog: the pathology of otitis media. *Vet Rec* 1991; 128(13): 293-6.
2. Akajewski A. Anatomia zwierząt domowych. PWRiL, Warszawa 1994.
3. Axelsson A, Ryan A. Comparative study of the vascular anatomy in the mammalian cochlea. (w) *Physiology of the Ear*. Jahn AF, Santos-Sacchi JR (red.). New York: Raven Press 1988: 295-316.
4. Dyce KM, Sack WO, Wensing CJG. *Veterinary anatomy*. 2 ed. W.B. Saunders Co., Philadelphia, London, Toronto, Montreal, Sydney and Tokyo, 1996.
5. Kruska DC, Sidorovich VE. Comparative allometric skull morphometrics in mink (*Mustelavison Schreber, 1777*) of Canadian and Belarus origin; taxonomic status. *Mammalian Biology* 2003; 68(5): 257-76.
6. Krysiak K, Kobryń H, Kobryńczuk F. *Anatomia zwierząt*. T. 1. Aparat Ruchowy. Wydanie nowe, PWN, Warszawa 2004: 89-94.
7. Nickel R, Schummer A, Seiferle E. *Lehrbuch der Anatomie der Haustiere*. Paul Parey Verlag, Berlin, Hamburg 1984.
8. Sisson S, Grossman JD. *The anatomy of the domestic animals*. 3 ed. W.B. Saunders Co., Philadelphia 1945.
9. Smalwood JE. *A guided tour of veterinary anatomy*. W.B. Saunders Co., Philadelphia, London, Toronto, Montreal, Sydney and Tokyo, 1992.
10. Olszewski J. Świnka morska jako częsty obiekt eksperymentalnych badań otoneurologicznych. *Otolaryng Pol* 2007; 61(3): 838-41.
11. Rosowski JJ, Ravicz ME, Teoh SW, Flandermeyer D. Measurements of middle ear function in the Mongolian gerbil, specialized mammalian ear. *Audiol Neurootol* 1999; 4(3-4): 129-36.
12. Rosowski JJ, Ravicz ME, Songer JE. Structures that contribute to middle-ear admittance in chinchilla. *J Comp Physiol A Neuroethol Sens Neural Behav Physiol*. 2006; 192(12): 1287-311.
13. Bischoff MG, Kneller SK. Diagnostic imaging of the canine and feline ear. *Vet Clin North Am Small Anim Pract* 2004; 34(2): 437-58.
14. Farrow CS. *Veterinary diagnostic imaging the dog and cat*. T. 1. C.V. Mosby, St Louis 2003.
15. Garosi LS, Dennis R, Schwarz T. Review of diagnostic imaging of ear diseases in the dog and cat. *Vet Radiol Ultrasound* 2003; 44(2): 137-46.
16. Wysocki J. *Anatomia topograficzna kości skroniowej zwierząt laboratoryjnych*. Akademia Medyczna w Warszawie, Warszawa 2006.
17. Asarch R, Abramson M, Litton WB. Surgical anatomy of the guinea pig ear. *Ann Otol* 1975; 84(2): 250-5.
18. Goksu N, Haziroglu R, Kemaloglu Y, Karademir N, Bayramoglu I, Akyildiz N. Anatomy of the guinea pig temporal bone. *Ann Otol Rhinol Laryngol* 1992; 101(8): 699-704.
19. Wysocki J, Skarżyński H, Krasucki K. Anatomia topograficzna ucha środkowego i wewnętrznego królika. *Medycyna Weterynaryjna* 2007; 63(6): 731-5.
20. Kobryń H, Kobryńczuk F. *Anatomia zwierząt*. T. 3. Wydanie nowe, PWN, Warszawa 2004; 426-8.
21. Park AW, Nowosielski-Ślepowron BJ. Aspects of skull and dentition morphology of the mink (*Mustelavison*). *Acta Morphol Neerl Scand* 1980; 18(1): 47-65.
22. Ralls K. Sexual dimorphism in mammals: avian models and unanswered questions. *Am Natur* 1977; 111(981): 917-38.
23. Nickel R, Schummer A, Seiferle E. *Lehrbuch der Anatomie der Haustiere*. Paul Parey Verlag, Berlin, Hamburg 1984.
24. Wiig Ø. Sexual dimorphism in the skull of minks *Mustela vison*, badgers *Melesmeles* and otters *Lutra lutra*. *Zool J Linn Soc* 1986; 87(2): 163-79.
25. Lee S, Mill PJ. Cranial variation in British mustelids. *J Morphol* 2004; 260(1): 57-64.